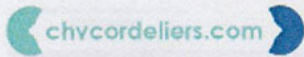




Centre Hospitalier
Vétérinaire des Cordeliers
29 avenue du Maréchal Joffre
77100 MEAUX

Tel : 01.64.34.11.55
Fax : 01.64.33.32.35



Urgences assurées
24h/24, 7j/7

Service de Médecine

Médecine préventive
Médecine interne
Imagerie

Dr C. BILLE

Dr J. DUPONT MONOD

Dr AS. MEUNIER

Dr E. RATTEZ

Service de Cardiologie

Cardiologie médicale
et interventionnelle
Imagerie

Dr E. BOMASSI

Service d'Ophthalmologie

Ophthalmologie médicale
et chirurgicale

Dr Ph. DURIEUX

Service de Chirurgie

Traumatologie
Chirurgie vidéo assistée
Neurochirurgie
Chirurgie thoracique
et abdominale

Dr S. ETCHEPAREBORDE

Dr A. GAUTHEROT

Dr S. LIBERMANN

Service nouveaux animaux de compagnie

Dr S. ROMAIN

COMPTE RENDU ECHOCARDIOGRAPHIQUE

Meaux le 05 Janvier 2016

Cette échographie est réalisée sur le chat IRVIN de Mme BARROS

VDd	SIVd	VGd	PPVGd	SIVs	VGs	PPVGs	AG	Ao	Vmax Ao	Vmax Pulm	Em	Am
7	4.7	18.2	5.2	7.5	7.2	8	8.5	7.1	-	-	-	-
Vmax mitr	VVGd	VVGs	TAp	TEp	E'	A'	S rad.	S long.	Et	At	Vmax tric	
-	-	-	-	-	-	-	-	-	-	-	-	

Examen échocardiographique (2D+TM) : normal

Absence de cardiomyopathie hypertrophique

En vous remerciant de nous avoir confié ce cas, et restant à votre entière disposition pour tout renseignement complémentaire

Bien confraternellement,

Eric BOMASSI

Dr Vét, CES Hem, Dipl. Univ, DEMV, Dipl. DESV-MI (option Cardiologie)
Spécialiste en Médecine Interne (Cardiologie)



Centre Hosp. Vet. des Cordeliers

Dr Eric BOMASSI

ETAT: **OUVERT**

DERNIERE MODIFICATION: 05 JAN 2017 09:50:50

NOM :	BARROS	PRENOM :	IRVIN
DATE NAISS :	16 FEV 2012	AGE :	4 a
SEXE :	M		
IDENTIFICATION :	643094100126337	DATE EXAMEN :	05 JAN 2017
NUMERO DE DOSSIER :	272812-1	MEDECIN REFERENT :	
MEDECIN OPERATEUR :	DR BOMASSI	DATE DU RAPPORT :	05 JAN 2017

MODE TM

MESURES VG

VD DIAST :	7.0	mm	SIV DIAST :	4.7	mm	DTD VG :	18.2	mm
PP DIAST :	5.2	mm	S-IV syst :	7.5	mm	DTS VG :	7.2	mm
PP syst :	8.0	mm	FE :	92	%	FR VG :	60	%
%racc SIV :	58	%	%racc PP :	52	%	MASSE VG :	3	g